

I EDIZIONE
BREAST
talk

20 MAGGIO
2021
ORE 15.00 - 18.00



Pz. F.A. 25/12/1967

**Isterectomia 1995 , Tiroidectomia + radioterapia metabolica nel 2000 per
K.Follicolare della tiroide**

**30-5-2013 MASTECTOMIA RADICALE SIN.+DISSEZIONE ASCELLARE OMOLATERALE +
IMPIANTO DI PROTESI MAMMARIA
E.I. CARCINOMA DUTTO-LOBULARE INFILTRANTE MULTIFOCAL pT2N1(2/11)MOG3
QSI ER 80% PgR 80% Ki 67 35% Her2 0
QSE ER 70% PgR 85% Ki 67 25% Her2 0**

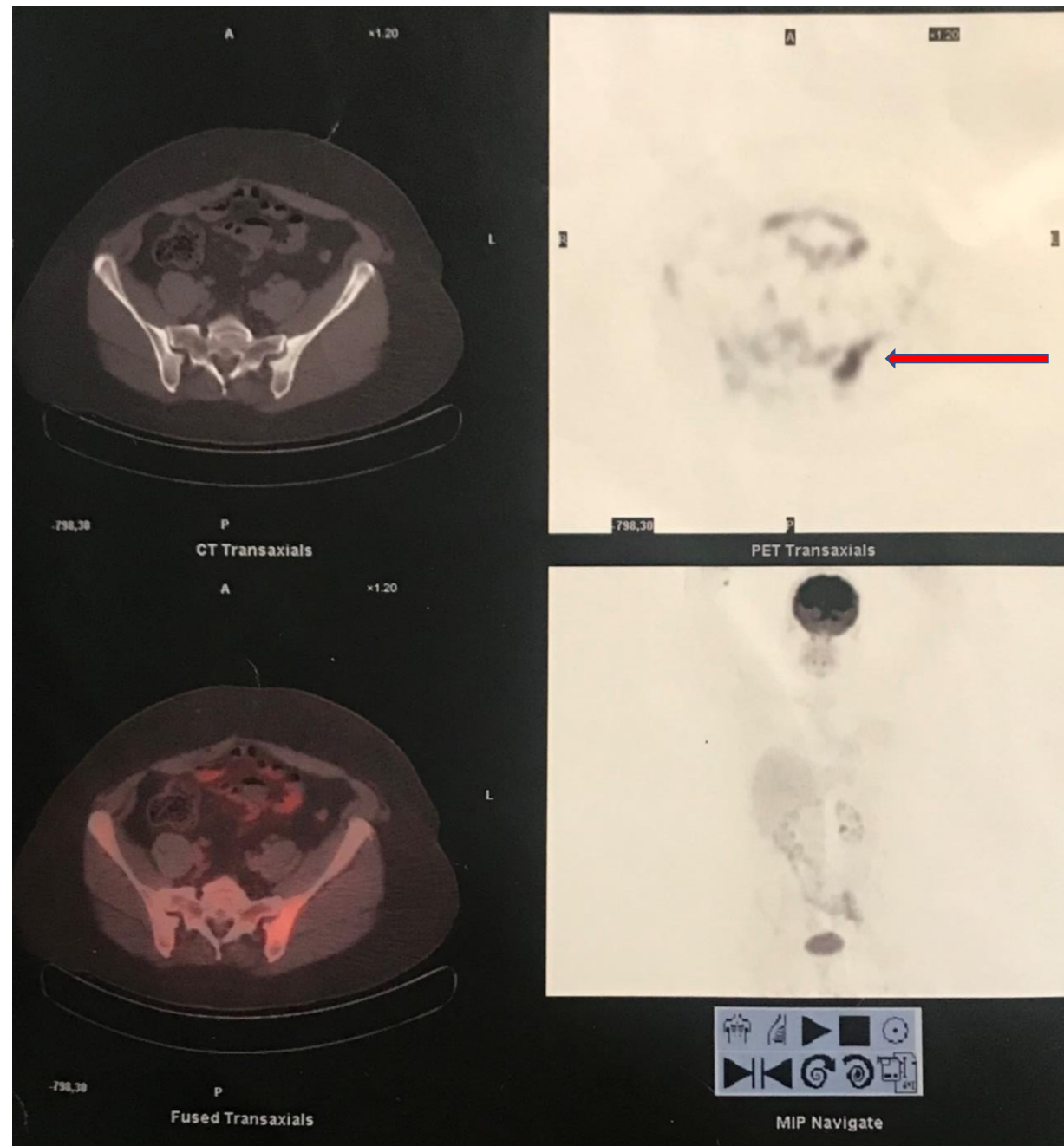
**Da Luglio a Novembre 2013 FECX3 → TXTX3
quindi ormonoterapia adiuvante con analogo + inibitore aromatasi**

MARZO 2017

**PROGRESSIVO AUMENTO DEI MARCATORI
CA15-3 48
ALTERAZIONE STRUTTURALE ALA ILIACA SIN
SUV 6,9**

**BIOPSIA : METASTASI DA K. MAMMARIO
ER 80% PgR 85% Ki 67 13% her2 0**

PALBOCICLIB+FULVESTRANT



OTTOBRE 2017 dopo circa 6 mesi....

PET-TAC : ALTERAZIONE ADDENSANTE ALA ILIACA SINISTRA

SUV 3,6

CA15-3 35



Continua terapia con palbociclib+fulvestrant

APRILE 2018 dopo circa un anno....

CA15-3 75



SUV 5,9

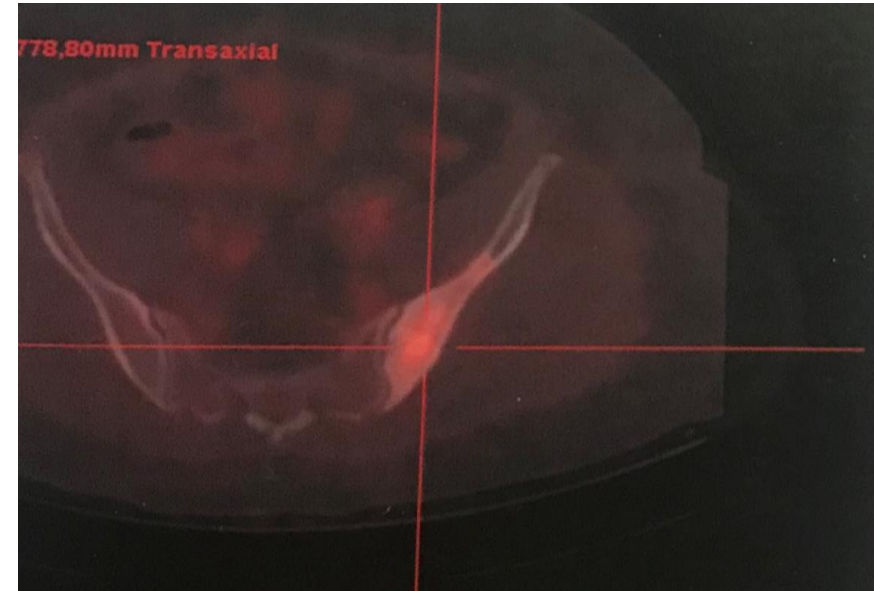PIU' EVIDENTE L'ALTERAZIONE ADDENSANTE ALA ILIACA SIN

???

RADIOTERAPIA ALA ILIACA SIN

30 GY IN 10 SEDUTE DAL 16/5 AL 31/5/2018

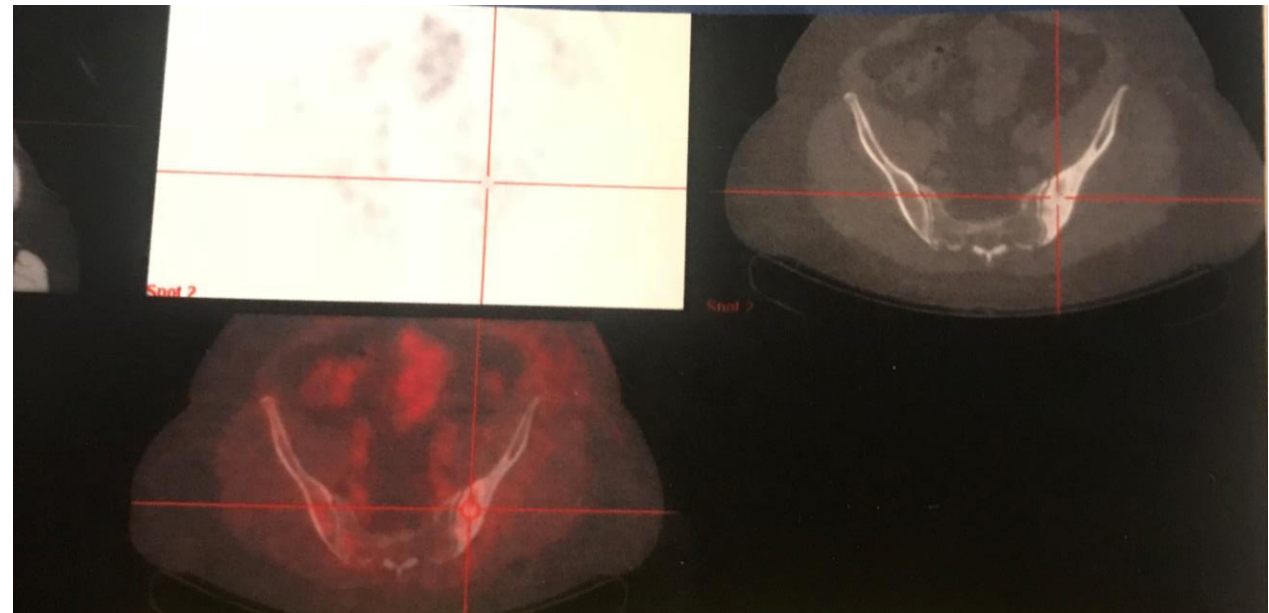
CONTINUA TERAPIA CON PALBOCICLIB+FULVESTRANT



OTTOBRE 2018 dopo altri 6 mesi.....

STABILE LA LESIONE OSSEA
SUV 2,9
CA15-3 43

CONTINUA PALBOCICLIB+FULVESTRANT

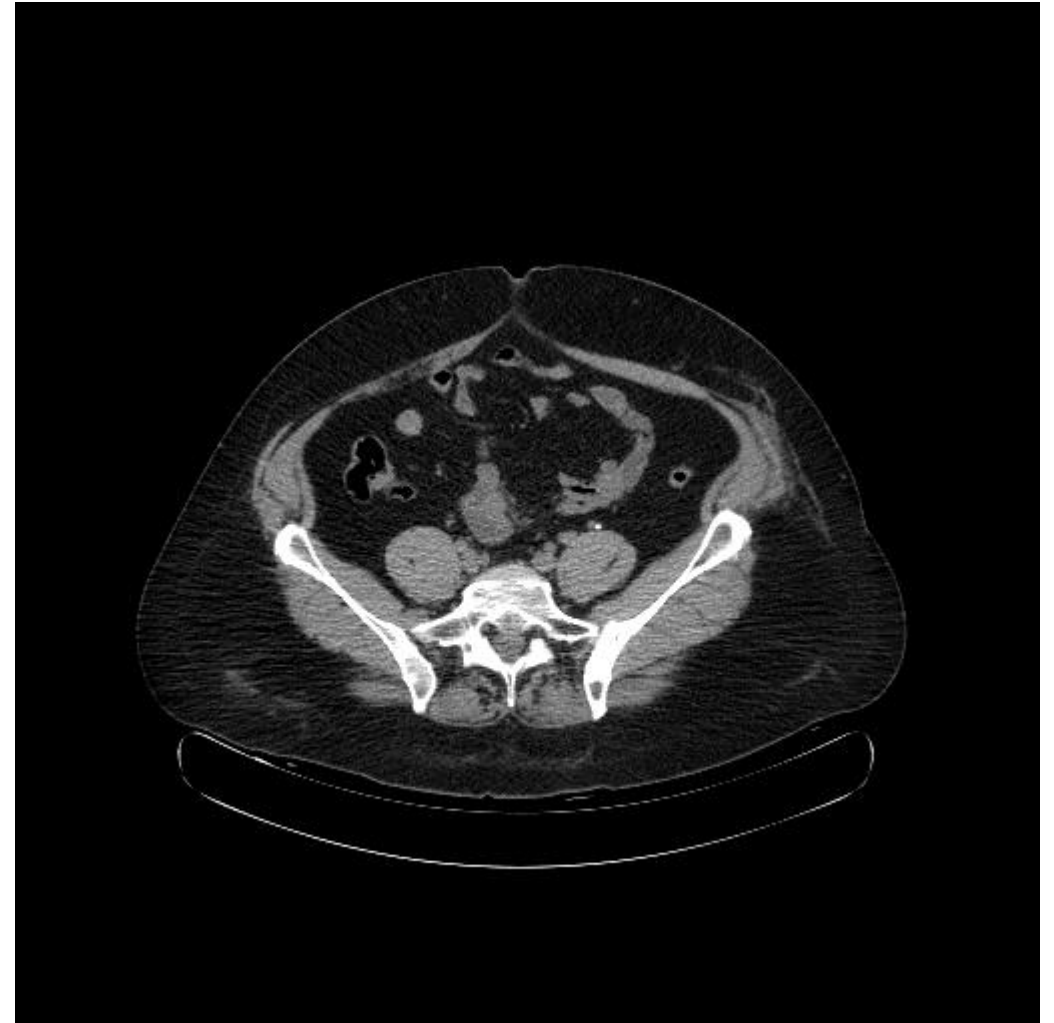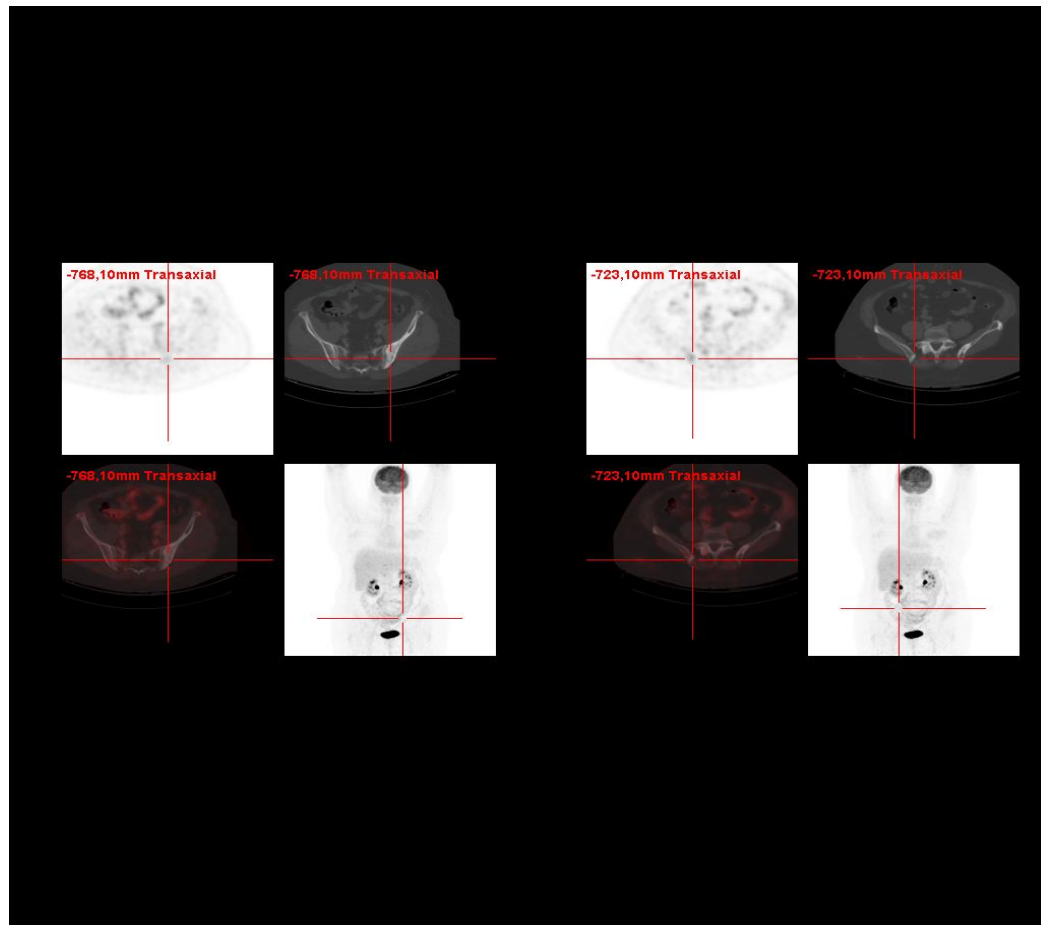


Aprile 2019 a circa 2 anni.....

Pet-tac :

Suv 1,7 ala iliaca sin (alla tac stabile l'alterazione strutturale addensante)

Suv 2,5 ala iliaca dx (sfumata alterazione addensante)



Gennaio 2020

Pet-tac :

Suv 2,4 ala iliaca sin (alla tac stabile)

Suv 4,4 ala iliaca dx (sfumata alterazione addensante)

Suv 6,8 clavicola sn (alterazione della corticale al III laterale)

PD OSSEA

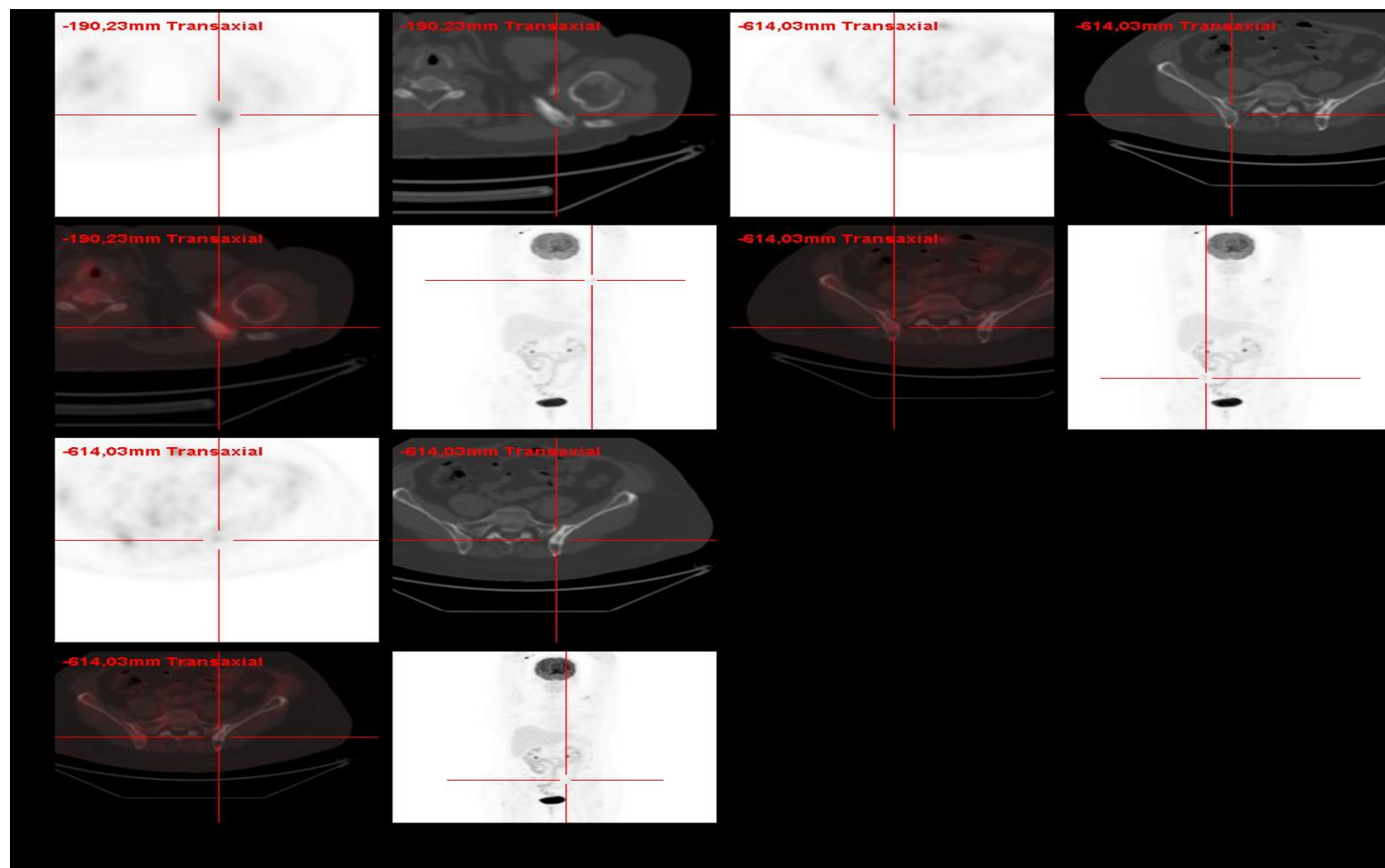
**Continua terapia con palbociclib
+fulvestrant**

Radioterapia ala iliaca dx 30 Gy

In 10 sedute

Radioterapia spalla sin 30 Gy

in 10 sedute

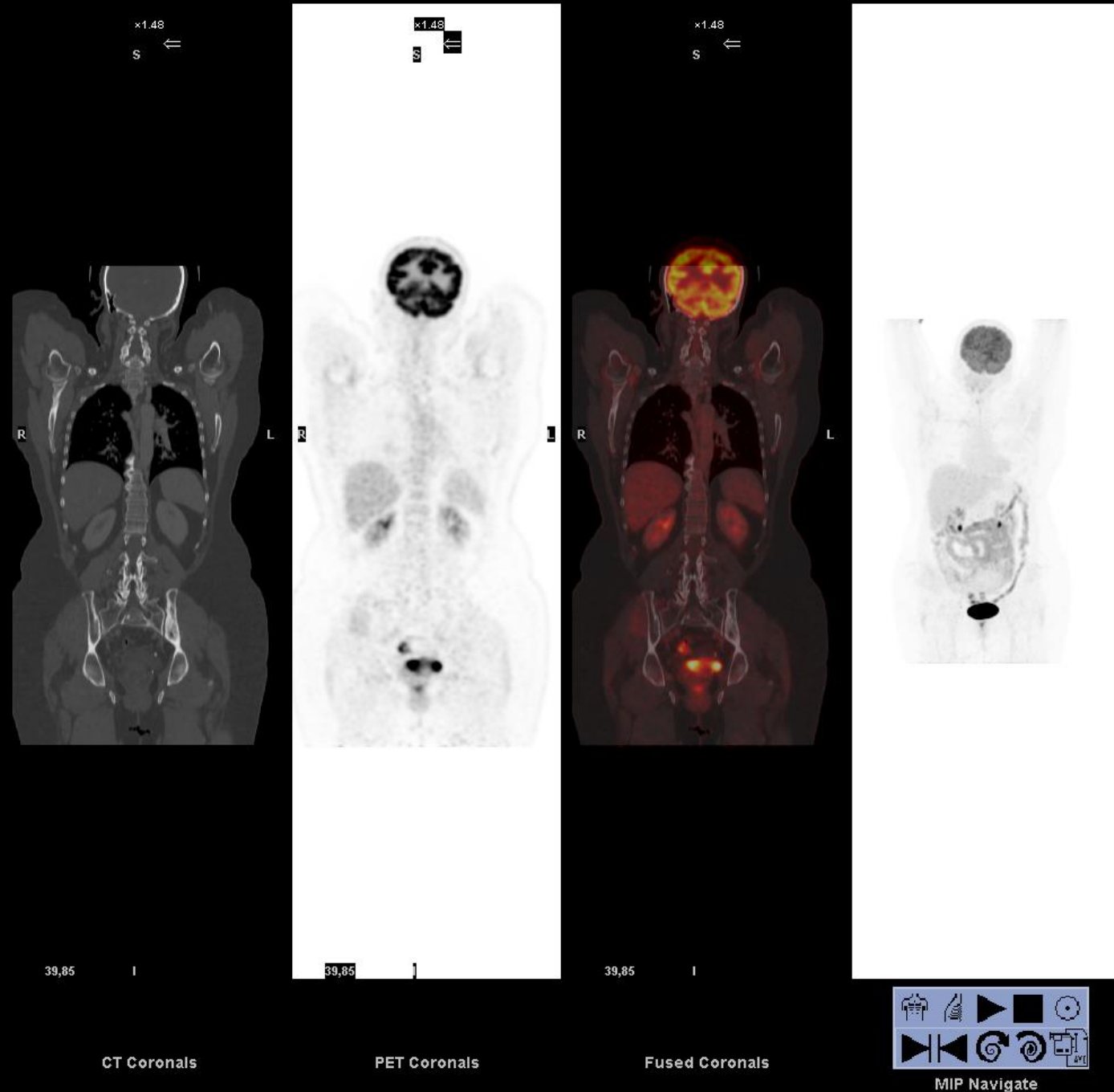


Luglio 2020

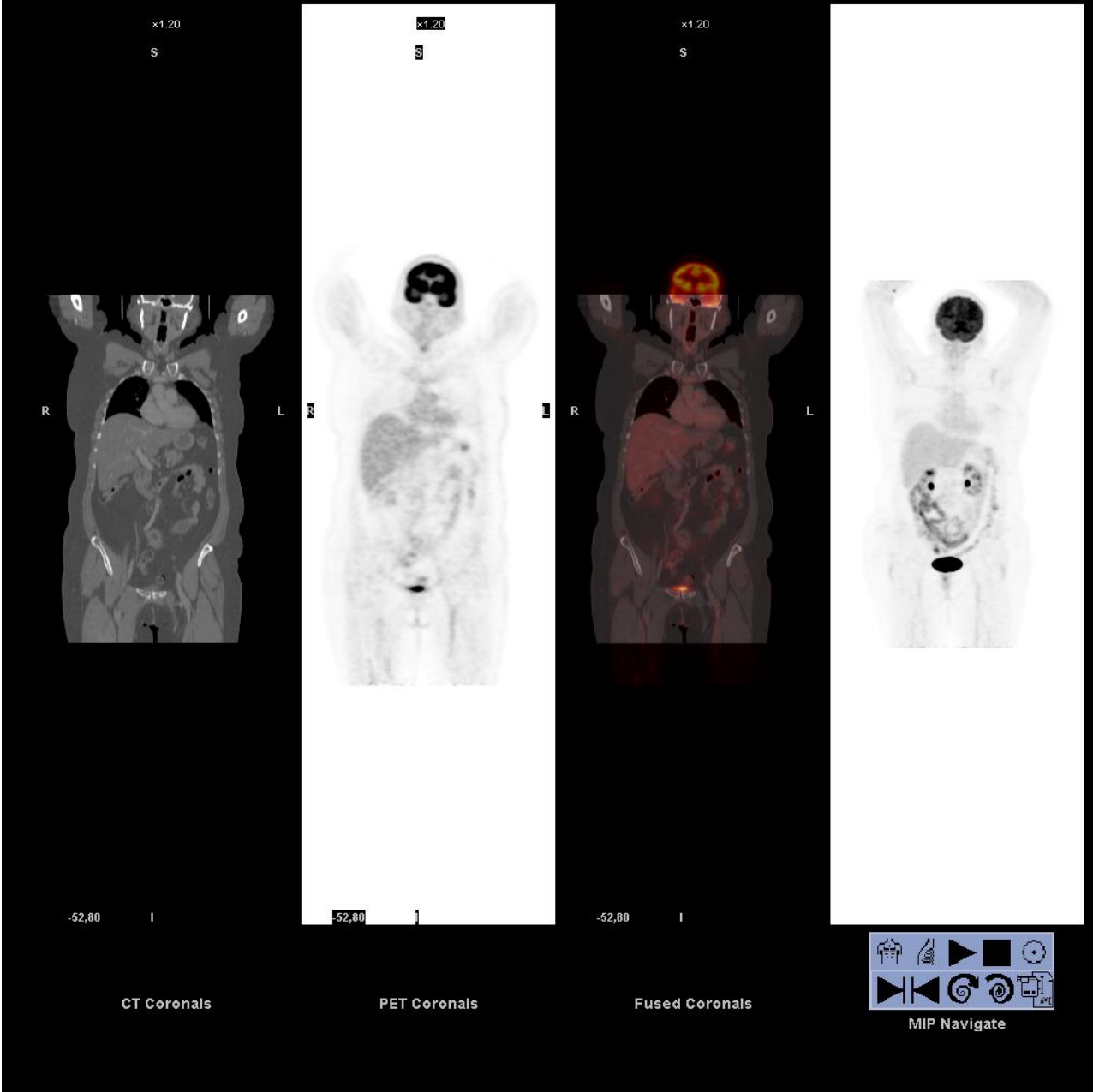
**Pet-tac : assenza di iperaccumulo focale
ala iliaca sin (alla tac stabile)
ala iliaca dx (stabile)
clavicola sn (stabile)**

**Ca-15-3 54,91 a maggio 2020
Ca-15-3 44,71 a luglio 2020**

**Continua terapia
con palbociclib + fulvestrant**



Gennaio 2021

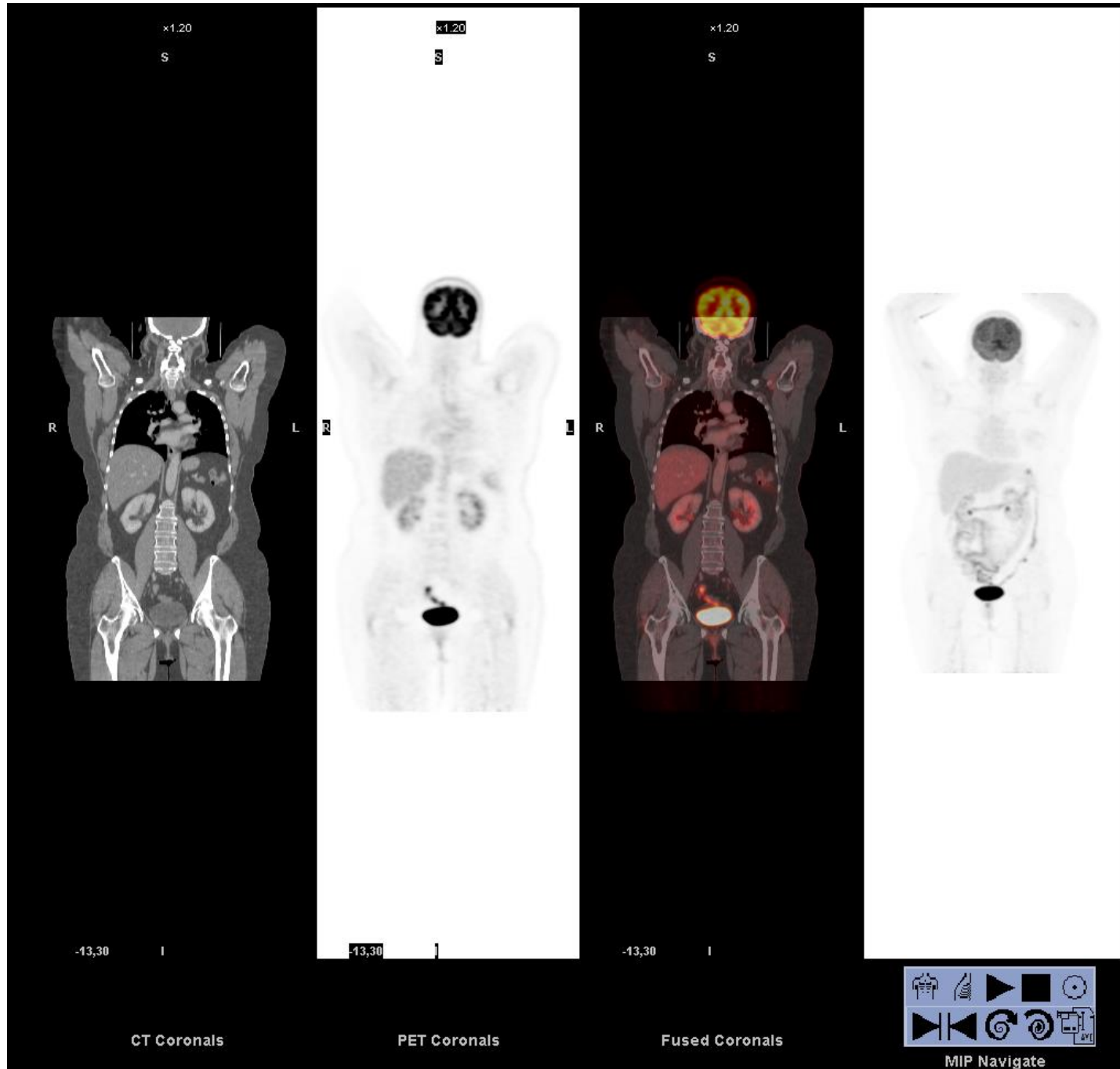


Maggio 2021

Ca-15-3 57,17

PET TAC stabile

???



CA 15.3

